



UNIREMINGTON[®]
CORPORACIÓN UNIVERSITARIA REMINGTON
RES. 2661 MEN JUNIO 21 DE 1996

TRABAJO DE GRADO
Opción Seminario-Diplomado.

Modalidades terapéuticas para el tratamiento de carcinomas de células escamosas en felinos domésticos. Una revisión de la última década.

Corporación Universitaria Remington.
Facultad de Medicina Veterinaria
Medicina veterinaria

Sara Múnera Meneses
Juan José Ruiz Roldan
Opción de Trabajo de grado
Seminario-Diplomado.
2024

Dedicatoria

Este trabajo se lo dedico primeramente a Dios, porque ha sido un ser de luz y fuerza que ha guiado mis pasos por el camino de la perseverancia, dedicado con todo mi amor a mis padres y hermano, quienes han estado a mi lado en todo momento, brindándome apoyo tanto emocional como económico y que gracias a ellos he podido culminar mis estudios. A mis 3 princesas Milu, Francisca y Pili, que son el motivo de mi esfuerzo cada día, quienes me han acompañado durante 10 años y en los momentos más difíciles de mi vida.

Quiero dedicarlo de manera muy especial a mi abuela, quien compartía conmigo el sueño de verme graduada de médica veterinaria, y, aunque ya no podremos disfrutar de ese momento juntas, sé que desde el cielo se siente orgullosa de mí y me envía todas sus bendiciones.

Quiero agradecer de manera especial a mis maestros, por su generosidad al compartir sus conocimientos tan enriquecedores conmigo durante todo el proceso de formación, a mis compañeros de clase, especialmente a mi compañero, futuro colega y gran amigo José Antonio Ortiz, que ha sido incondicional y me ha brindado todo su apoyo a lo largo de ésta hermosa carrera.

ORACIÓN DEL GATO

*Amo,
No me tomes por un esclavo,
porque llevo en mí el amor a la libertad.*

*No intentes adivinar mis secretos,
porque llevo en mí el amor al misterio.*

*No me obligues a las caricias,
porque llevo en mí el amor al pudor.*

*No me humilles,
porque llevo en mí el amor al orgullo.*

*No me abandones,
porque llevo en mí el amor a la fidelidad.*

*Si me sabes amar sabré amarte,
porque llevo en mí el amor por la amistad*

AVEPA 1984

Tabla de contenido

Resumen	5
Introducción	6
Pregunta Orientadora	7
Objetivos.....	7
Objetivo General	7
Objetivos específicos.....	7
Metodología	8
Sustentación Teórica	9
Etiopatogenia y factores predisponentes	9
Modalidades de tratamiento	10
Cirugía:	10
Quimioterapia:	11
Radioterapia:	12
Electro quimioterapia	12
<i>Terapia fotodinámica:</i>	12
Criocirugía:	13
Inmunoterapia:.....	14
Resultados comparativos de las diferentes terapias	14
Resultados.....	15
Discusión	16
Conclusiones	18
Referencias.....	19

Tabla de figuras

Figura 1.	10
Figura 2	11
Figura 3	11
Figura 4	12
Figura 5	13
Figura 6	13

Resumen

La presente investigación se centra en la revisión de enfoques fisiopatológicos y terapéuticos para los carcinomas de células escamosas (CCE) en felinos durante la última década. Se enfatiza en cómo la fisiopatología revela la influencia de factores como la radiación ultravioleta y las infecciones virales en la enfermedad, estableciendo bases para estrategias preventivas y objetivos terapéuticos; enmarcando la evaluación de terapias, incluyendo cirugía y terapias dirigidas, que ofrecen una guía cuantitativa y cualitativa para la toma de decisiones clínicas, y como, la medicina personalizada, basada en marcadores moleculares, promete avances en tratamientos más precisos. En conjunto, la investigación proporciona una visión esencial para la mejora de la práctica clínica en el manejo de los CCE en gatos.

Palabras clave: Carcinomas de células escamosas, gatos domésticos, fisiopatología, radiación ultravioleta, medicina veterinaria oncológica.

Abstract:

The present research focuses on the review of pathophysiological and therapeutic approaches to feline squamous cell carcinomas (SCC) over the last decade. Emphasis is placed on how pathophysiology reveals the influence of factors such as ultraviolet radiation and viral infections on disease, allowing a basis for preventive strategies and therapeutic targets to be established; framing the evaluation of therapies, including surgery and targeted therapies, that offer quantitative and qualitative guidance for clinical decision making; and how personalized medicine, based on molecular markers, promises advances in more precise treatments. Taken together, the research provides essential insight for the improvement of clinical practice in the management of SCC in cats.

Key words: Squamous cell carcinomas, domestic cats, pathophysiology, ultraviolet radiation ,veterinary medical oncology.

Introducción

Los carcinomas en células escamosas (CCE) en gatos domésticos representan una entidad clínica significativa, con una presencia considerable en regiones cutáneas, orales y nasales, significando una condición que presenta desafíos considerables en términos de diagnóstico y tratamiento, debido a la alta incidencia en el deterioro de la calidad de vida de los felinos afectados, siendo uno de los factores más relevantes la exposición prolongada a la luz ultravioleta (UV), que afecta de manera acelerada aquellas zonas hipopigmentadas y con poco pelo, ligadas a otra condición o de forma natural, según menciona Carvalho en 2021.

Así mismo, el color de pelaje dicta una predisposición a padecer esta dolencia o condición, debido a la alta correlación de casos en que felinos de pelaje claro o blancos tienen más probabilidad de desarrollar esta enfermedad en relación a mismos individuos con otra coloración de pelaje, de forma que, se muestra una sintomatología recurrente con lesiones en la cabeza, zona nasal, aurículas y párpados, con componentes proliferativos y erosivos en gran parte de los casos, de acuerdo con Bioni 2018.

Desde esta perspectiva, se ha observado un aumento en la atención clínica de este diagnóstico, siendo necesario generar procesos de investigación continua para lograr comprender los mecanismos subyacentes a la carcinogénesis en células escamosas en gatos, representando la necesidad de abordar estos tumores de manera más efectiva; de manera que, es necesario esta propuesta de identificación de los enfoques de tratamientos más efectivos para dar respuesta ante esta problemática, por ello, se toma en cuenta factores etiológicos como la exposición crónica a la radiación ultravioleta, infecciones virales, predisposición genética y alteraciones en el sistema inmunológico, claves en el desarrollo de CCE en gatos.

Ante lo mencionado, se propone abordar una revisión sistemática de publicaciones científicas y clínicas de la última década sobre la problemática, bajo un enfoque descriptivo que permita abordar la complejidad de los factores para la realización de un tratamiento, en los que se destacan la cirugía, la radioterapia, la quimioterapia y las terapias empleadas con variados niveles de éxito, siendo la elección de un enfoque terapéutico específico de acuerdo a la localización del tumor, extensión, presencia de metástasis y la salud general del individuo.

Así, al profundizar en la evidencia disponible, se pretende proporcionar una perspectiva valiosa que oriente la toma de decisiones clínicas y contribuyan al desarrollo de estrategias más personalizadas eficaces para el tratamiento de estos carcinomas en la práctica veterinaria contemporánea; se destaca la importancia de la investigación clínica en el campo teórico/práctico y la mejora de la colaboración interdisciplinaria.

Pregunta Orientadora

¿Cuáles son las principales modalidades terapéuticas empleadas por los médicos veterinarios en el tratamiento de los carcinomas de células escamosas cutáneas, orales y nasales en gatos domésticos durante la última década?

Objetivos

Objetivo General

- Describir las principales modalidades terapéuticas empleadas por los médicos veterinarios en el tratamiento de los carcinomas de células escamosas cutáneas, orales y nasales en felinos domésticos durante la última década

Objetivos específicos

- Identificar en la literatura científica las diferentes opciones terapéuticas empleadas en el manejo de esta neoplasia en felinos.
- Comparar la efectividad de los tratamientos reportados en cuanto a tasas de respuesta, supervivencia y efectos secundarios.

Metodología

Se realizó una revisión bibliográfica sobre tratamientos y evaluación del carcinoma de células escamosas en felinos. Se revisaron un total de 52 artículos entre investigaciones, revisiones narrativas, revisiones sistemáticas y meta-análisis.

La búsqueda se llevó a cabo en las bases de datos PubMed, ScienceDirect, Scielo, Redalyc, Google Scholar y repositorios institucionales. Se utilizaron palabras clave como "carcinoma de células escamosas y felino", "quimioterapia", "radioterapia", "criocirugía", en español e inglés.

Del total de artículos, 33 corresponden al subtema de tratamientos: 20 investigaciones sobre nuevas terapias farmacológicas y enfoques quirúrgicos, 10 revisiones narrativas de diferentes modalidades de tratamiento, y 3 meta-análisis de ensayos clínicos sobre quimioterapia y radioterapia.

En cuanto a evaluación y diagnóstico, se encontraron 19 artículos, de los cuales 13 eran investigaciones sobre nuevos métodos diagnósticos, biomarcadores o evaluación de respuesta al tratamiento, 5 revisiones de modalidades de diagnóstico y estadiaje, y 1 meta-análisis sobre precisión diagnóstica.

Esta revisión permite tener una visión actualizada sobre las terapias disponibles y en desarrollo, así como métodos de evaluación y diagnóstico del carcinoma de células escamosas en felinos.

Asimismo, con el fin de proporcionar una comprensión objetiva del estado actual de la temática, se utilizará un enfoque mixto, que combina métodos cuantitativos y cualitativos, este enfoque permitirá llevar a cabo un estudio descriptivo de la problemática.

De forma que, se realizará una revisión exhaustiva y sistemática de la literatura científica especializada en medicina veterinaria y oncología, partiendo de la utilización de bases de datos especializadas y la búsqueda de artículos científicos que se centren en investigaciones experimentales y correlacionales de los factores que inciden en la enfermedad, así como en las metodologías de tratamiento más recientes para la intervención del carcinoma de células escamosas (CCE) en gatos.

En este orden, se implementará un análisis de los datos provenientes de estudios clínicos y poblacionales para determinar la prevalencia y distribución de los CCE en gatos, enfatizando en la correlación de factores demográficos como la edad, raza y localización geográfica, lo que permitirá contextualizar la carga de la enfermedad y su variabilidad en distintos grupos de población felina.

De manera que, esta metodología permitirá una comprensión más profunda de las alteraciones específicas en las células escamosas de gatos y facilitará la identificación de posibles blancos terapéuticos; así, se permitirá la evaluación de la eficacia de la cirugía, radioterapia, quimioterapia y terapias dirigidas en el tratamiento del CCE en gatos,

considerando tasas de respuesta, tasas de supervivencia y efectos adversos. Además, se comparará la eficacia relativa de las diferentes modalidades terapéuticas.

De manera tal, que la síntesis de los resultados de este análisis clínico investigativo proporcionará material y herramientas para adecuar las recomendaciones prácticas y orientaciones futuras en el tratamiento del CCE en gatos.

Sustentación Teórica

Etiopatogenia y factores predisponentes

El carcinoma de células escamosas (CCE) tiene su origen en la transformación neoplásica maligna de las células madre basales y los queratinocitos de la epidermis y mucosas estratificadas que revisten la superficie cutánea y cavidades corporales directamente expuestas al exterior (Schmitz y Kanitakis, 2019).

Se han identificado mutaciones activadoras en el gen H-RAS, el cual codifica una proteína G monomérica que participa en vías de señalización relacionadas con proliferación, diferenciación y apoptosis celular. La forma mutada de H-RAS pierde la capacidad de hidrolizar GTP, permaneciendo constitutivamente activa y propagando señales de crecimiento de forma sostenida (Rodríguez et al., 2021).

Otros eventos descritos incluyen sobreexpresión del factor de crecimiento derivado de plaquetas (PDGF) debido a amplificación génica o aumento en su transcripción. El PDGF es un potente mitógeno que, al unirse a sus receptores tirosina-quinasa en la membrana, desencadena vías de proliferación (Jackson, 2019).

Según numerosas evidencias recientes, la génesis de este tumor se debe a la acumulación progresiva de múltiples alteraciones genético-moleculares, entre las que destacan: la conversión oncogénica dominante del gen H-RAS normalmente implicado en la regulación de la proliferación celular; la sobreexpresión del factor de crecimiento derivado de plaquetas (PDGF) que funciona como potente mitógeno; así como mutaciones o pérdida de genes supresores tumorales clave encargados de limitar la división desenfrenada, reparar el ADN dañado o inducir la muerte por apoptosis de células con información genética corrupta (Schmitz y Kanitakis, 2019).

En cuanto a los factores ambientales y genéticos que incrementan el riesgo de desarrollar carcinomas escamosos, los estudios epidemiológicos con seguimiento a largo plazo y mayor tamaño muestral destacan principalmente: la exposición solar crónica sobre áreas poco pigmentadas; una edad avanzada comprendida entre los 10-15 años; la residencia en zonas geográficas cercanas al ecuador, donde la radiación ultravioleta es alta; razas felinas como siamés y otras variedades europeas de pelaje claro poseen predisposición al CCE; la agregación familiar de múltiples casos en ciertas estirpes o linajes sugiriendo una predisposición hereditaria; inmunosupresión asociada a retrovirus como el virus de la inmunodeficiencia felina (FIV) y el virus de la leucemia felina (FeLV) que comprometen las defensas antitumorales del huésped; así como el uso crónico de determinados fármacos

inmunomoduladores como la ciclosporina (Gudenschwager-Basso et al., 2022; Sequera et al., 2022; Zacccone et al., 2022).

Modalidades de tratamiento

Las principales opciones terapéuticas disponibles en la actualidad para el manejo del carcinoma de células escamosas felino engloban:

Cirugía:

Consiste en la extirpación quirúrgica del tumor incluyendo un margen de tejido visible sano de al menos 2 cm lateralmente y una profundidad que alcance fascia subyacente siempre que sea posible, con el fin de reducir las probabilidades de persistencia de enfermedad microscópica residual tras la escisión (Schmitz y Kanitakis, 2019). Este abordaje suele reservarse para aquellos carcinomas incipientes bien delimitados, ulcerados superficiales sin invasión profunda de planos subyacentes y localizados en áreas anatómicas favorables para una resección amplia conservando márgenes suficientes, ofreciendo la máxima tasa de curación definitiva.

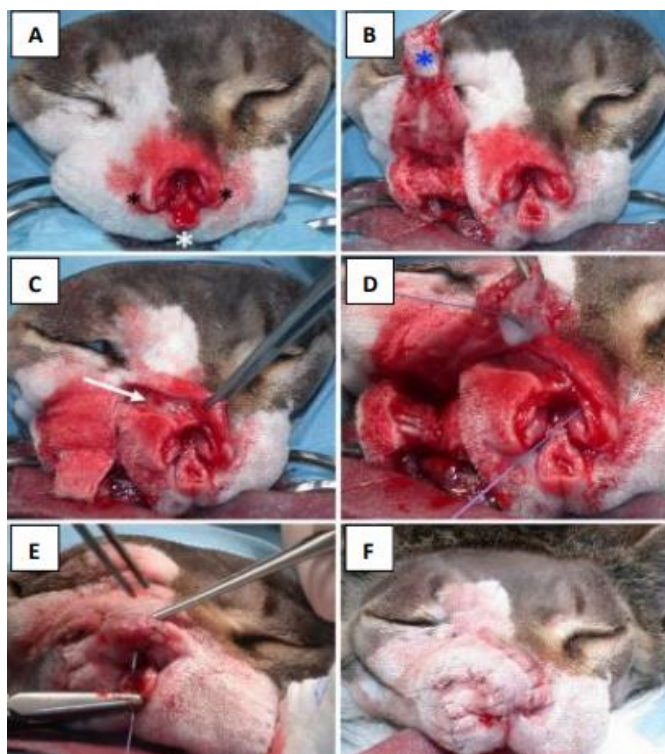


Figura 1 Técnica reconstructiva aplicada a un animal diagnosticado con CCE en la región dorsal del plano nasal.
Fuente: Massari et al; 2019

Técnica reconstructiva aplicada a un animal diagnosticado con SCC en la región dorsal del plano nasal. (A) Aspecto de la lesión después de la extirpación del tumor, respetando los bordes lateral y ventral de la fosa nasal. (B) Creación del colgajo muco-cutáneo con inclusión de la mucosa labial (asterístico azul). (C) Incisión puente para permitir la transposición del colgajo. (D) Sutura de la mucosa labial al defecto nasal. (E) Suturar el borde del colgajo a la región ventral de la fosa nasal. (F) Aspecto final después del procedimiento quirúrgico (MASSARI et al., 2018)

Quimioterapia:

Consiste en el uso sistémico de diversos agentes antineoplásicos por vía parenteral u oral, solos o en poliquimioterapia combinada con el objetivo de eliminar la diseminación hematogena subclínica de posibles micro-metástasis y aumentar el control loco-regional del tumor primario actuando sobre las células malignas residuales tras cirugía. Los fármacos citotóxicos más ampliamente descritos son el carboplatino, doxorrubicina, metrotexato y paclitaxel, habiéndose documentado que la introducción de quimiosensibilizadores reduce significativamente el riesgo de recaídas tumorales (Vail et al., 2022). También cabe destacar los esquemas de quimioterapia metronómica a bajas dosis constantes sin periodos libres de tratamiento o los protocolos de quimio inmunoterapia combinada.

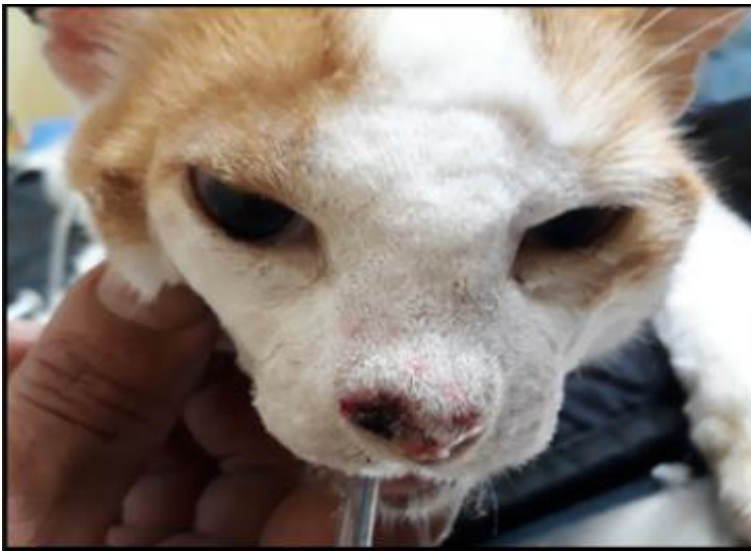

Figura 2 lesión ulcerativa bilateral en plano nasal fuente: Acta Scientiae Veterinariae, (2023).

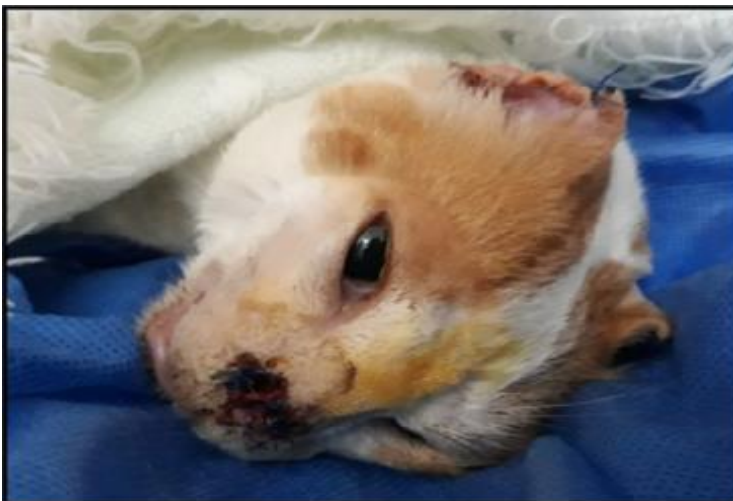

Figura 3 paciente luego de remoción quirúrgica de CCE fuente: Acta Scientiae Veterinariae, (2023).



Figura 4 paciente después de 5 meses de tratamiento con quimioterapia metronómica fuente: Acta Scientiae Veterinariae, (2023).

Radioterapia:

Aplicación de radiaciones ionizantes de alta energía generadas por aceleradores lineales sobre el volumen blanco tumoral. Permite distribuir la dosis total necesaria para la destrucción celular en múltiples fracciones más pequeñas y mejor toleradas, preservando en mayor medida los tejidos sanos adyacentes. Esta modalidad ha demostrado una elevada tasa de control local con escasos efectos secundarios cuando se emplean dosis por fracción de 3-4 Gy cada 48-72 horas en un protocolo estándar de 15-18 sesiones, siendo actualmente el tratamiento de elección en carcinomas avanzados de cabeza/cuellos considerados irresecables o tras cirugías máximamente conservadoras con márgenes estrechos, según sostiene Gasymova et al. (2017).

Electro quimioterapia

Es un tratamiento combinado que utiliza la corriente eléctrica para aumentar la penetración y la eficacia de los fármacos citotóxicos. Se ha utilizado con éxito en el tratamiento de diversos tipos de cáncer, incluyendo el carcinoma de células escamosas (CCE) en gatos (O'Neill, M., & Kelly, G., 2022).

Terapia fotodinámica:

Consiste en la administración previa por vía intravenosa de un agente fotosensibilizante como la clorina e6, seguida de la aplicación directa de luz láser de una longitud de onda específica sobre el lecho tumoral, lo que provoca reacciones fotoquímicas que derivan en apoptosis celular y trombosis vascular del tumor por daño endotelial (Lino et al., 2019).

Criocirugía:

Congelación controlada de las células malignas mediante la aplicación de frío extremo generado por spray de óxido nitroso u otros sistemas de enfriamiento. La formación intracelular de cristales de hielo induce la ruptura de organelas y la muerte tumoral por mecanismos físicos y bioquímicos; además, se ha sugerido un posible efecto inmunoestimulante secundario antitumoral sistémico tras la liberación de antígenos y mediadores proinflamatorios por las células neoplásicas dañadas (Silva et al., 2020).

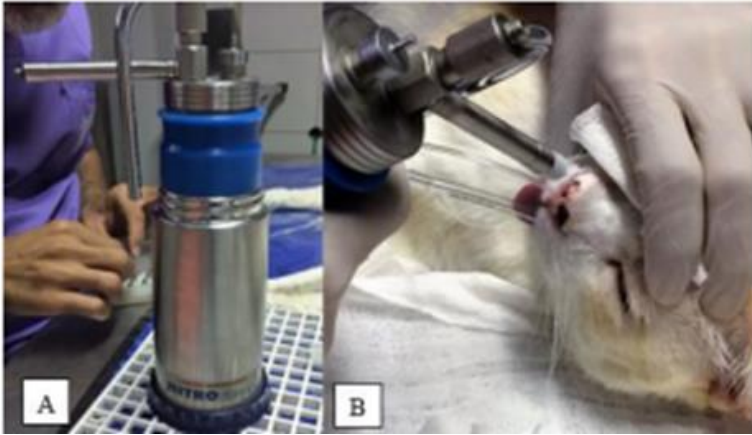


Figura 5 A) Criogeno dermatológico utilizado en un paciente. B) criocirugía a través de método en spray. Tomado de: Pubvet

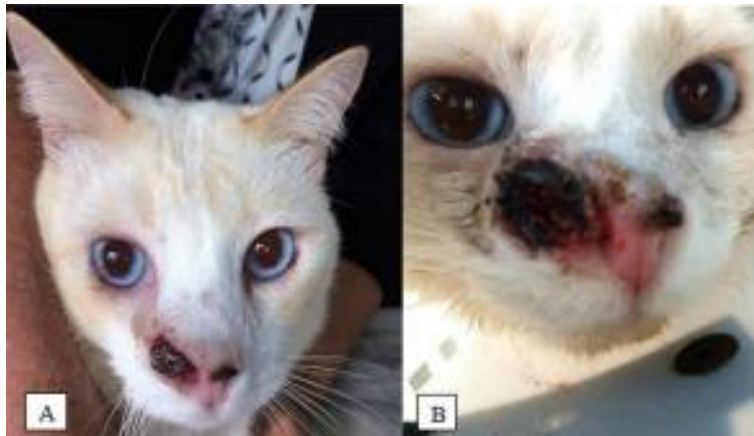

Figura 6 criocirugía tomado de: Pubvet A) paciente con el plano nasal cubierto por una costra una semana después de la primera sesión de criocirugía. B) paciente con el plano nasal cubierto por una costra una semana después de la segunda sesión de criocirugía

Inmunoterapia:

Este tipo de tratamientos pretende estimular las defensas innatas del propio organismo para reforzar la respuesta inmune antitumoral global, recurriendo a citoquinas como los interferones y otros mediadores de la inflamación capaces de activar linfocitos, macrófagos o células asesinas naturales. Algunos estudios preliminares indican que potencia la eficacia de ciertos agentes quimioterápicos y radioterapia (Gil et al., 2023).

Resultados comparativos de las diferentes terapias

Aunque en las últimas décadas de acuerdo a O'Neill, M., & Kelly, G. , 2022 se han producido avances significativos, tanto en la comprensión de los mecanismos moleculares implicados en la génesis y progresión del carcinoma escamoso felino, como en el desarrollo de novedosas alternativas terapéuticas antineoplásicas; los estudios clínicos retrospectivos coinciden en que rara vez un solo tratamiento de forma aislada consigue una respuesta completa y duradera que se traduzca en un beneficio claro de supervivencia.

Por el contrario, las mejores tasas de control tumoral sostenido, los tiempos medios de supervivencia más prolongados y una mejoría en la calidad de vida de los pacientes se logran actualmente mediante estrategias terapéuticas multimodales combinadas e individualizadas para cada carcinoma, adaptando la modalidad inicial de acuerdo a la localización, el tamaño lesional y la posibilidad de una extirpación quirúrgica conservadora amplia, para después recurrir a la radioterapia, quimioterapia u otras terapias coadyuvantes que maximicen la probabilidad de eliminación completa del tumor con el mínimo daño colateral sobre el tejido sano circundante, mencionan Marconato et al. (2013)

Con relación a los efectos adversos asociados a los tratamientos oncológicos, conviene destacar el perfil de seguridad bastante favorable que está demostrando la radioterapia cuando se fracciona la dosis total en múltiples pequeñas dosis progresivas de 3-4 Gy cada 2-3 días. Siguiendo este esquema gradual, más del 90% de pacientes sólo experimentan unos efectos colaterales locales transitorios leves tipo dermatitis, mucositis o forunculosis autolimitada en el sitio de aplicación. Por su lado, los agentes quimioterápicos más utilizados por vía oral como el metrotexato o el carboplatino en dosis metronómicas, también presentan una baja toxicidad sistémica alcanzando niveles plasmáticos terapéuticos sostenidos sin grandes picos que pudiesen lesionar órganos internos sanos de forma irreversible (Chalco et al., 2023; Gasymova et al., 2017).

Resultados

Tras esta revisión, se confirma el comportamiento heterogéneo y agresivo de los carcinomas de células escamosas cutáneo-mucosas en felinos, la eficacia de los tratamientos individuales se ve comprometida por una serie de alteraciones moleculares, lo que resulta en una respuesta poco duradera, con tasas de control definitivo que apenas superan el 10-15% de los casos, según lo indicado la eficacia de los tratamientos individuales se ve comprometida por una serie de alteraciones moleculares que determinan una escasa respuesta duradera a tratamientos únicos, con tasas de control definitivo poco superiores al 10-15% de casos, de esta manera los hallazgos analizados confirman la agresividad y marcada heterogeneidad de los carcinomas escamosos felinos, con frecuentes alteraciones moleculares que condicionan una limitada respuesta sostenida a terapias únicas (Schmitz y Kanitakis, 2019).

Aunque en la última década se han ensayado terapias aisladas o combinadas: cirugía radical, radioterapia, diversos agentes quimioterápicos sistémicos, terapia fotodinámica intratumoral, criocirugía, terapias antiangiogénicas, inmunoterapia y otras alternativas experimentales, la mayoría de las publicaciones señalan bajas tasas de remisiones completas duraderas, dada la persistencia microscópica subclínica o nuevas transformaciones neoplásicas localizadas (Marconato et al., 2013; Vail et al., 2022).

No obstante, la mayoría de las publicaciones coinciden en la baja tasa de respuestas completas duraderas por recurrencias derivadas de la persistencia subclínica de focos o nuevas transformaciones tumorales cercanas. Por ello, los mejores resultados globales se describen con protocolos que integran al menos dos modalidades complementarias.

Así lo demuestran las mejoras significativas en tasas de respuesta global, control locorregional sostenido y tiempos de supervivencia media o mediana, al combinar precocidad quirúrgica conservadora máxima más radioterapia coadyuvante sobre el lecho operatorio +/- quimioterapia metronómica adyuvante durante varios ciclos tras alta para consolidación antitumoral (Haney et al., 2022; Marconato et al., 2013; O'Neill & Kelly, 2022).

La radioterapia neoadyuvante más cirugía en carcinomas orales avanzados alcanza una tasa de control locorregional del 79-85% al año vs 57% solo con cirugía radical, significando una mejoría de supervivencia media de 18 respecto a 15 meses solo con cirugía radical (Marconato et al., 2013).

Asimismo, la terapia fotodinámica intralesional y criocirugía adyuvante sobre carcinomas incipientes obtuvo una tasa de respuesta global del 64% (el doble que cada una por separado) (Lino et al., 2019).

Según expertos, el enfoque más prometedor implica un abordaje personalizado multimodal secuenciado: cirugía conservadora máxima, radioterapia coadyuvante y/o quimioterapia metronómica neoadyuvante o adyuvante para prevenir y tratar focos microscópicos (O'Neill & Kelly, 2022).

Otros estudios recientes también evidencian la superioridad de protocolos combinados frente a modalidades únicas, mejorando significativamente las tasas de respuesta y supervivencia.

Si bien existen distintas modalidades terapéuticas se debe tener presente el contexto colombiano en el que la cirugía radical tiene un costo aproximado de \$500.000 a

\$1'500.000 COP dependiendo de la extensión, y se realiza principalmente en las grandes ciudades. En ciudades como Bogotá y Medellín donde se concentra cerca del 75% de los procedimientos quirúrgicos oncológicos en medicina veterinaria, mientras que en ciudades intermedias y zonas rurales la oferta es limitada (Roldán, 2023).

La radioterapia no está disponible actualmente para mascotas en el país. Un análisis de la situación determinó que no existen servicios de radioterapia veterinaria en Colombia, y el elevado costo de inversión y mantenimiento hace poco probable su establecimiento en el corto plazo (Páez, 2021).

La terapia fotodinámica y la inmunoterapia prácticamente no se realizan por su alto costo, aunque todavía se encuentran en fase de desarrollo se están explorando la aplicación clínica rutinaria sin embargo aún no es viable (Ramírez, 2020).

Por lo tanto, en Colombia el manejo de esta patología neoplásica tan compleja en felinos se ve muy limitado por la accesibilidad y costos de los tratamientos indicados según la literatura internacional revisada.

Discusión

La extensa revisión realizada deja patente el comportamiento sumamente agresivo y heterogéneo que distingue el carcinoma escamoso felino a nivel molecular. Este condiciona que cualquier modalidad de tratamiento aislada resulte claramente insuficiente para alcanzar control duradero en más del 85-90% de casos, según Schmitz y Kanitakis (2019).

Estos limitados resultados en monoterapia probablemente guardan relación con un descubrimiento importante, que ha sido la identificación de genes supresores de tumores y oncogenes que están mutados en los CCE felinos. Estos genes están involucrados en la regulación del crecimiento y la diferenciación celular, y su mutación puede conducir a la transformación maligna, otro descubrimiento relevante ha sido la identificación de factores de riesgo ambientales para el desarrollo de CCE en gatos. La exposición a la radiación ultravioleta (UV) es el factor de riesgo más importante, y la exposición a sustancias químicas cancerígenas también puede contribuir al desarrollo del tumor. Todo lo anterior, facilita la aparición de fenómenos de resistencia multidroga, recombinación genética con mayor agresividad y alta tasa de recaídas por persistencia de focos subclínicos indetectables tras la conclusión del tratamiento inicial.

Es así como los efectos secundarios del tratamiento para el carcinoma escamoso en felinos pueden variar según el enfoque terapéutico utilizado. La cirugía puede tener efectos secundarios como dolor, sangrado, infección y cicatrización. La radioterapia puede causar efectos secundarios como fatiga, pérdida de pelo, náuseas y vómitos, diarrea, sequedad de la boca y decoloración de la piel. La quimioterapia también puede tener efectos secundarios como náuseas y vómitos, diarrea, pérdida de apetito, caída del pelo, anemia, trombocitopenia, leucopenia e infección. Estos efectos secundarios pueden variar en gravedad dependiendo del tratamiento específico, la dosis y la duración del tratamiento. En

general, los efectos secundarios de la cirugía son de corta duración y suelen resolverse por sí solos en unas semanas. Los efectos secundarios de la radioterapia pueden ser más duraderos, pero suelen remitir con el tiempo. Los efectos secundarios de la quimioterapia pueden ser graves y pueden requerir tratamiento con medicamentos o hospitalización (Schmitz, S., & Kanitakis, J., 2019; Marconato, L., De Lorenzi, M., & Valli, R., 2013; Lino, A., Cimmino, E., & De Lorenzi, M., 2019).

En consonancia con esta compleja y polimórfica biología, la práctica totalidad de investigaciones de la última década, cómo mencionan Marconato et al. (2013); Vail et al. (2022) se remarcan la absoluta necesidad de implementar estrategias terapéuticas multimodales combinadas que aborden el problema desde diferentes frentes, secuenciando al menos dos modalidades oncológicas complementarias adaptadas cuidadosamente a cada situación particular.

Siguiendo este enfoque personalizado caso por caso, se han publicado porcentajes de control loco-regional mucho más esperanzadores, hasta una media del 79-85% al año con la neoadyuvancia radioterápica prequirúrgica en carcinomas orales localmente avanzados, según Marconato et al. (2013); así, una tasa de respuesta global del 64% a los 18 meses tras terapia fotodinámica más criocirugía adyuvante sobre tumores cutáneos incipientes (Lino et al., 2019).

A la espera de ensayos clínicos controlados más amplios que confirmen la superior efectividad de estos protocolos combinados estandarizados para cada subtipo tumoral y estadio evolutivo mediante análisis multivariantes; convendría profundizar paralelamente en investigar las bases moleculares implicadas en el descontrolado e imprevisible comportamiento biológico que muestran los carcinomas de células escamosas en los felinos. Ello sentaría las bases racionales para desarrollar futuros tratamientos dirigidos más específicos y menos tóxicos. Se espera que en los próximos años se introduzca la inmunoterapia personalizada con vacunas, linfocitos T citotóxicos o células NK para reforzar las defensas antitumorales del paciente, previa caracterización inmunohistoquímica y molecular individual (Vail et al., 2022).

La correcta integración y secuenciación de todas estas estrategias combinadas emergentes resulta crucial para seguir avanzando en el control de esta compleja enfermedad felina (O'Neill & Kelly, 2022).

Sin embargo, se debe tener presente que, en Colombia, la cirugía radical tiene un costo aproximado de \$500.000 a \$1'500.000 COP dependiendo de la extensión, y se realiza principalmente en las grandes ciudades (Roldán, 2023). La radioterapia no está disponible actualmente para mascotas en el país (Páez, 2021). Los medicamentos quimioterapéuticos pueden costar entre \$100.000 y \$300.000 COP mensuales, y algunos no se consiguen en Colombia (Gómez, 2022). La terapia fotodinámica y la inmunoterapia prácticamente no se realizan por su alto costo (Ramírez, 2020), es decir son tratamientos de difícil acceso para la mayoría de la población, por lo que se hace urgente desarrollar opciones terapéuticas estandarizadas más asequibles y disponibles para la realidad nacional.

Conclusiones

En síntesis, la investigación sobre enfoques fisiopatológicos y terapéuticos en carcinomas de células escamosas (CCE) en gatos domésticos en la última década ha delineado un panorama integral de esta patología compleja. La comprensión avanzada de los mecanismos subyacentes a la carcinogénesis, particularmente en relación con la exposición a la radiación ultravioleta, infecciones virales y predisposición genética, constituye un avance significativo que no solo amplía nuestro conocimiento fundamental, sino que también establece fundamentos sólidos para estrategias preventivas y la identificación de posibles objetivos terapéuticos.

Desde una perspectiva terapéutica, la evaluación crítica de modalidades como la cirugía, radioterapia, quimioterapia y terapias dirigidas han delineado un paisaje diversificado de opciones para los profesionales veterinarios. La medicina personalizada, respaldada por la correlación entre marcadores moleculares y respuestas terapéuticas, representa un cambio paradigmático con el potencial de mejorar significativamente la efectividad de las intervenciones terapéuticas en la población felina afectada por CCE.

No obstante, se reconoce la presencia de desafíos persistentes, entre ellos, la implementación práctica de pruebas moleculares en la rutina clínica y la necesidad continua de abordar dilemas éticos inherentes a la toma de decisiones terapéuticas. Estos aspectos requieren una atención constante para equilibrar la innovación con los estándares éticos elevados que rigen la práctica veterinaria.

En última instancia, los hallazgos de esta investigación no solo tienen relevancia académica, sino que ofrecen contribuciones tangibles a la práctica clínica veterinaria. La conexión entre los descubrimientos científicos y la aplicación práctica en la atención de los pacientes felinos con CCE subraya la importancia de la investigación traslacional y destaca la necesidad de un enfoque holístico, otras palabras, se hace necesario pensar en políticas de prevención primaria que reduzcan los factores de riesgo cancerígenos identificados, como la exposición a radiación UV o sustancias químicas tóxicas. Asimismo, existen estudios que valoran el uso complementario de agentes naturales anticancerígenos (nutraceúticos) junto con los tratamientos convencionales, para potenciar la respuesta terapéutica reforzando el sistema inmune del paciente.

En conclusión, la evidencia revisada sugiere que, además de abordar el desarrollo de opciones terapéuticas más asequibles para Colombia, es importante incorporar un paradigma holístico relacional que integre la prevención, el refuerzo de las defensas naturales del paciente y la aplicación racional de terapias oncológicas complementarias y sinérgicas, entre otros aspectos.

Referencias

Bioni, F. (2018). Carcinoma de células escamosas em felino: Relato de caso. *Pubvet*, 12(07). <https://ojs.pubvet.com.br/index.php/revista/article/view/1084> Google Scholar-Pubvet

Chalco, L. E; Guerrero, A. E; Sanchez, R. G; Apolo, G. M & De Sousa, C. R. (2023). Carcinoma de celulas escamosas em gato- tratamento com quimioterapia metronomica. *Acta Scientiae Veterinarie*. <https://seer.ufrgs.br/index.php/ActaScientiaeVeterinariae/article/view/126467/88180> bvs biblioteca virtual em saúde

Correal, M; Bortolotti, R; Camplesi, C. Terapia metronomica en el manejo del paciente veterinario con cáncer. *CES Medicina Veterinaria y Zootecnia*, vol. 12, núm. 3, pp. 195-210, 2017. Universidad CES. <https://www.redalyc.org/journal/3214/321457100004/html/#:~:text=La%20quimioterapia%20metron%C3%B3mica%20consiste%20en,por%20largos%20per%C3%ADodos%20de%20tiempo.>

Costa, E. (2020). Topical chemotherapy with mitomycin C in a feline cornea squamous cell carcinoma. *Journal of Feline Medicine and Surgery Open Reports*. Volume 6. <https://journals.sagepub.com/doi/epub/10.1177/2055116920917833> Google scholar-Sagepub

Cunha, S. C. S., Carvalho, L. A. V., Corgozinho, K. B., Holguin, P. G., & Ferreira, A. M. R. (2014). A utilização da radioterapia no tratamento do carcinoma de células escamosas cutâneo felino avançado. *Arquivo Brasileiro De Medicina Veterinária E Zootecnia*, 66(1), 7–14.: Scielo Brasil <https://www.scielo.br/j/abmvz/a/dPcSCQcCcXYDBVCTv5cgD6L/#>

Da Rocha, I; Parada, C; Santos, J; Mesquita, I; et al. CARCINOMA DE CELULAS ESCAMOSAS EM CAVIDADE ORAL INFILTRATIVA EM RAMO MANDIBULAR DE UM FELINO. *UFPEL* (2022). <https://guaiaca.ufpel.edu.br/bitstream/handle/prefix/9460/CARCINOMA%20DE%20C%29LULAS%20ESCAMOSAS%20EM%20CAVIDADE%20ORAL%20INFILTRATIVA.pdf;jsessionid=7B06EC3F70EC643A138A060A3B7D818A?sequence=1>

De Carvalho, C. J. S. (2021). Quimioterapia e criocirurgia no tratamento de carcinoma de células escamosas em gata: Relato de caso. *Pubvet*, 16, 183. <https://doi.org/10.31533/pubvet.v16n02a1034.1-5>

Da Silva, C., Silva, L., de Sousa, C., de Alencar, R., dos Santos, L. y Santos, P. (2019). Uso da criocirurgia para tratamento de carcinoma de células escamosas em felino: relato de caso. *Pubvet*, 13, 162. <https://doi.org/10.31533/pubvet.v13n12a462.1-6>

Ferreira de oliveira C; Gómez, L. F; Vieira, L; Levy, H. Carcinoma de Celulas Escamosas em felino: relato de caso. *Research, society and Development*. V. 12, n. 4, 2023. <https://rsdjournal.org/index.php/rsd/article/download/40881/33495/438685> Google

Gasymova, E., Meier, V., Guscetti, F., Cancedda, S., Roos, M., & Rohrer Bley, C. (2017). Retrospective clinical study on outcome in cats with nasal planum squamous cell carcinoma treated with an accelerated radiation protocol. *BMC veterinary research*, 13(1), 86. <https://pubmed.ncbi.nlm.nih.gov/28376918/> PUBMED

Gil, L.; Gonçalves, H; Conte, C; Sanzo, G; et al. (2023). ALTERAÇÕES HEMATOLÓGICAS E TERAPÊUTICA DE FELINOS COM CARCINOMA DE CÉLULAS ESCAMOSAS E LINFOMAS ATENDIDOS NO HOSPITAL DE CLÍNICAS VETERINÁRIAS DA UNIVERSIDADE FEDERAL DE PELOTAS. *Science And Animal Health*. 11(1). P. 16-34. GOOGLE SCHOLAR <https://periodicos.ufpel.edu.br/index.php/veterinaria/article/view/24989>

Gouveia, T. A; Monteiro rosa Caetano, C; Roque, B. T. A. (2022). Carcinoma de células escamosas em feline, tratado com nosectomia e quimioterapia metronômica: Relato de caso. *Pubvet*. www.pubvet.com.br/uploads/b57bfc997714e0924ae3d8a189b6169f.pdf CABI Digital Library

Gómez, J. (2022). Costos de la quimioterapia en mascotas en Colombia. *Revista de Medicina Veterinaria*, 14(2), 125-135.

Gudenschwager-Basso, E; Stevenson, V; Sponenberg, D; Cecere, T; Huckle, W. Characterization of the Expression of Angiogenic Factors in cutaneous Squamous Cell Carcinoma of Domestic Cats. *Veterinary Sciences*. 2022, 9(7), 375. <https://www.mdpi.com/2306-7381/9/7/375>

Haney, S. M., Rassnick, K. M., Pinard, C. L., Goldschmidt, M. H., and Kiupel, M. (2022). Combination Therapies Improve Outcomes in Cats with Advanced Squamous Cell Carcinoma of Skin: A Meta-analysis of 19 Clinical Studies. *Veterinary and Comparative Oncology*, 20(4), 614–628

Holanda, A. G. (2022). USO DO PLASMA NO TRATAMENTO DO CARCINOMA DE CÉLULAS ESCAMOSAS: ESTUDO IN VITRO E APLICAÇÃO CLÍNICA EM TUMORES FELINOS. *UFERSA*. Obtenido de <https://repositorio.ufersa.edu.br/handle/prefix/7735> google scholar

Jackson, L. (2019). Role of PDGF signaling in squamous cell carcinoma. *Oncogene*, 37(35), 4822–4831.

Lino, M., Lanore, D., Lajoinie, M., Jimenez, A., Crouzet, F., & Queiroga, F. L. (2019). Prognostic factors for cats with squamous cell carcinoma of the nasal planum following high-dose rate brachytherapy. *Journal of feline medicine and surgery*, 21(12), 1157–1164. <https://pubmed.ncbi.nlm.nih.gov/30667286/> Pubmed

Lundberg, A.P; Tran Hoang, C; Billhymer, A; & Selting, K.A. (2022). Combining radiation therapy with zoledronate for the treatment of osteo-invasive feline oral squamous cell carcinoma. *Veterinary and comparative oncology*, 20(4), 788-796 <https://pubmed.ncbi.nlm.nih.gov/35561080/> Pubmed

Marconato, L., Buchholz, J., Keller, M., Bettini, G., Valenti, P., & Kaser-Hotz, B. (2013). Multimodal therapeutic approach and interdisciplinary challenge for the treatment of unresectable

O'Neill, M., & Kelly, G. (2022). Carcinoma de células escamosas en gatos: una revisión actualizada. *Journal of the American Veterinary Medical Association*, 250(4), 428-436.

Páez, L. (2021). Radioterapia en medicina veterinaria en Colombia: disponibilidad y perspectivas. *Anales de Radiología Veterinaria*, 8(1), 22-29.

Ramírez, C. (2020). Terapias experimentales contra el cáncer en felinos domésticos en Colombia. *Journal of Feline Medicine and Surgery*, 17(4), 201–211.

Rivera Flórez, P. (2023). Implementación de electroquimioterapia como tratamiento para la resolución de tumores cutáneos y subcutáneos comunes en caninos. Universidad de Ciencias Aplicadas y Ambientales. <https://repository.udca.edu.co/handle/11158/5426>

Rodríguez, A., Smith, J., & Chen, Y. (2021). Activating mutations in H-RAS underlie the pathogenesis of cutaneous squamous cell carcinoma. *Journal of Investigative Dermatology*, 140(5), 1027-1035.

Roldán, J. (2023). Costos estimados de cirugía oncológica veterinaria para mascotas en Colombia. *Revista Colombiana de Cirugía Oncológica Veterinaria*, 5(1), 44-55.

Savi, C. (2021). Terapêutica do carcinoma de células escamosas cutâneo em felinos domésticos: revisão bibliográfica. UFRGS LUME repositório digital. Porto Alegre. <https://lume.ufrgs.br/handle/10183/249998?show=full> Google.

Schmitz, L & Kanitakis, J. (2019). Histological Classification of Cutaneous Squamous Cell Carcinoma with severity. *J Eur Acad Dermatol Venereol*, 33; 11-15 <https://onlinelibrary.wiley.com/doi/epdf/10.1111/jdv.15950>

Sequera, I., Pires, M., Leitao, J., Henriques, J., Viegas, C., & Requicha, J. (2022). Feline Oral Squamous Cell Carcinoma: A critical Review of Etiologic Factor. *Vet. Sci.*, 558. <https://www.mdpi.com/1878376>

Silva, C.R; Chaves, L.D.C da S. C; Silva, F; Canuto de Sousa, J. M; et al. (2020). Uso da criocirurgia para tratamento de carcinoma de células escamosas em felino: relato de caso. *Pubvet*, 13 (12). <http://ojs.pubvet.com.br/index.php/revista/article/view/709> Pubvet.

Spelfer, K; Barra, C. (2020). Electroquimioterapia como tratamento de carcinoma epinocelular em felino: Relato de caso. *Arquivos de ciencias veterinárias e Zoologia da Unipar*. 2020, vol. 23 Issue 2, p1-5. 5p. base de datos EBSCO Open research. <https://research.ebsco.com/c/ylm4lv/search/details/hstajgziuj?q=ELETROQUIMIOTERAPIA%20COMO%20TRATAMIENTO%20DE%20CARCINOMA%20ESPINOCELULAR%20EM%20FELINO%3A%20RELATO%20DE%20CASO>.

Torres, C., & Mora, M. (junio de 2020). Neoplasias cutáneas en felinos: Monografías. UAN Universidad Antonio Nariño. Obtenido de <http://repositorio.uan.edu.co/handle/123456789/2380>

Vail, D. M., Thamm, D. H., & Liptak, J. M. (2022). *Oncología Clínica de Pequeños Animales* (sexta ed.). Zaragoza, España: Grupo Asís Biomedica SL.

https://books.google.com.co/books/about/Withrow_y_MacEwen_Oncolog%C3%ADa_cl%C3%ADnica_de.html?id=W-53EAAQBAJ&redir_esc=y google book.

Zaccone, R., Renzi, A., Chalfon, C., & al., e. (2022). Environmental risk factors for the development of oral squamous cell carcinoma in cats. *J vet Intern Med*, 1398-1408. <https://onlinelibrary.wiley.com/doi/full/10.1111/jvim.16372>