



TRABAJO DE GRADO
Opción Seminario-Diplomado.

¿Cuáles son los impactos de *Parascaris equorum* en la salud de los equinos neonatos y adultos, y cuáles son las estrategias más efectivas para su prevención y control?

Corporación Universitaria Remington.

Facultad de Medicina Veterinaria.

Medicina Veterinaria.

Manuela Valencia Taborda

Indira Aluna Tejada Henao.

Luis Ricardo Albarracín Martínez

Opción de Trabajo de grado Seminario-Diplomado.

Año 2025.

Agradecimientos

A nuestros padres, Vilma Liliana, Horacio Tejada y María Teresa Taborda, quienes, con su paciencia, amor, esfuerzo y la confianza que depositaron en nosotras hicieron posible que hoy estemos más cerca de cumplir nuestros sueños. Gracias por enseñarnos a perseverar y a creer en nosotras mismas.

A Yely Perea, nuestro ángel de la guarda, que nos cuida, nos guía y compartió con nosotras este sueño, iluminando nuestro camino con su presencia, que sigue viva en nuestro corazón.

A María Evangelina, Manuel Ángel Henao, que siempre sentí su orgullo y su presencia guiando mi camino

A nuestros hijos de cuatro patas, Chimuelo, Lucifer, Suso, Bigotes y Tokio quienes nos acompañaron cada noche durante estos años de carrera, brindándonos apoyo silencioso y fiel, incluso cuando sentimos ganas de rendirnos.

Finalmente, a todas las personas, en especial nuestra familia, pareja y amigos, que de una u otra forma nos alentaron y confiaron en nuestra capacidad para llegar hasta aquí, este logro también les pertenece.

Tabla de contenido

Tablas _____	5
Resumen _____	6
Abstract _____	6
Palabras clave _____	7
Pregunta orientadora de la búsqueda _____	8
Metodología de la búsqueda _____	10
Biología de Parascaris equorum _____	13
Taxonomía _____	13
Morfología _____	13
Edad _____	14
Ciclo de vida _____	15
Signos clínicos _____	17
Diagnóstico _____	17
Epidemiológica _____	20
Efectividad comparada de antihelmínticos _____	20
Conclusiones. _____	22
Referencias _____	24

Tabla de ilustraciones

<i>Figura 1</i>	11
<i>Figura 2</i>	12
<i>Figura 3</i>	14
<i>Figura 4</i>	14
<i>Figura 5</i>	16

Tablas

<i>Tabla 1 Efectividad comparada en un panorama global basado en casos clínicos.</i>	<i>21</i>
---	-----------

Resumen

Parascaris equorum es uno de los parásitos gastrointestinales más relevantes en la medicina veterinaria equina, particularmente en potros. Este nematodo presenta un ciclo de vida directo y eficiente, lo que facilita su diseminación en ambientes contaminados debido a la alta resistencia de sus huevos. La migración larval a través del hígado y los pulmones, así como su presencia en el intestino delgado, genera efectos adversos importantes sobre la salud, como alteraciones respiratorias, digestivas y complicaciones graves, entre ellas obstrucciones intestinales, perforaciones y peritonitis. Este trabajo analiza los efectos patológicos de *P. equorum* y evalúa las estrategias más eficaces para su prevención y control. Se evidencia que la resistencia antihelmíntica, especialmente frente a ivermectina y moxidectina, es una problemática creciente a nivel mundial. Sin embargo, principios activos como el fenbendazol y el pyrantel siguen mostrando alta efectividad en poblaciones resistentes. Las medidas de control más efectivas incluyen la rotación estratégica de antihelmínticos, el monitoreo fecal sistemático (FECRT), el saneamiento ambiental, el manejo de potreros y la formación del personal a cargo. A partir de la revisión de literatura reciente (2020–2025) y el análisis de casos clínicos, se concluye que el control de esta parasitosis requiere un enfoque integral y sostenible que salvaguarde el bienestar animal y la sostenibilidad de la industria equina.

Abstract

Parascaris equorum is one of the most significant gastrointestinal parasites in equine veterinary medicine, particularly in foals. This nematode has a direct and efficient life cycle, which enables widespread transmission and environmental persistence due to the high resistance of its eggs. Larval migration through the liver and lungs, as well as adult localization in the small intestine,

results in serious health consequences, including respiratory signs, digestive disturbances, and severe complications such as intestinal obstruction, perforation, and peritonitis. This paper analyzes the pathological impact of *P. equorum* and assesses the most effective strategies for its prevention and control. Evidence shows that anthelmintic resistance, especially to ivermectin and moxidectin, is a growing global concern. Nevertheless, active compounds such as fenbendazole and pyrantel remain effective in resistant populations. Key control measures include strategic drug rotation, systematic fecal monitoring (FECRT), environmental sanitation, pasture management, and proper training of caretakers. Based on a review of recent literature (2020–2025) and clinical case reports, it is concluded that effective control of this parasitic infection requires a comprehensive and sustainable approach that ensures animal welfare and the long-term viability of the equine industry.

Palabras clave

Parascaris equorum, equinos, resistencia antihelmíntica, control parasitario, potros.

Pregunta orientadora de la búsqueda

La parasitosis por *Parascaris equorum* constituye uno de los principales retos sanitarios para la medicina veterinaria equina a nivel global. Este nematodo ascarídeo es el endoparásito más frecuente en potros y equinos jóvenes, con prevalencias reportadas que alcanzan hasta el 80% en explotaciones extensivas (Nielsen & Reinemeyer, 2012),(Nielsen M. , 2022). Su ciclo de vida directo, asociado a la alta resistencia ambiental de los huevos, facilita una diseminación amplia y sostenida, generando importantes impactos en la salud y el bienestar animal (Schougaard & Nielsen, 2021).

Las infecciones por *Parascaris equorum* ocasionan pérdidas significativas en la industria equina debido a retrasos en el crecimiento, disminución de la condición corporal, neumonías larvales, y especialmente obstrucciones intestinales graves que pueden derivar en cirugías costosas o incluso la muerte del animal (Matthews, 2022); (Nielsen & Reinemeyer, 2012). El daño ocasionado por este nematodo va más allá del aparato digestivo, ya que durante la migración larval compromete el hígado y los pulmones, favoreciendo infecciones respiratorias secundarias y cuadros inflamatorios severos (Schougaard & Nielsen, 2021).

El control de *Parascaris equorum* se ha basado principalmente en la administración de antihelmínticos de amplio espectro, en particular lactonas macrocíclicas como la ivermectina. Sin embargo, el uso frecuente y muchas veces indiscriminado de estos fármacos ha favorecido el surgimiento de resistencia antihelmíntica en poblaciones de *P. equorum* a nivel mundial (Nielsen et al., 2020); (Peregrine et al. 2014)

Actualmente, se han descrito múltiples fallos terapéuticos en diversos países, incluyendo Suecia, Polonia, Islandia, Canadá y Nueva Zelanda, donde la eficacia de la ivermectina se ha reducido drásticamente (Tyden & Et, 2021); (Leathwick & et, 2020). Esta situación pone en riesgo la salud equina, incrementa la probabilidad de complicaciones clínicas graves y obliga a replantear las

estrategias de prevención y control. Por ello, surge la necesidad de implementar programas de manejo integral, que combinen la rotación de antihelmínticos, el monitoreo sistemático de la eficacia de los tratamientos mediante pruebas de reducción del conteo de huevos (*faecal egg count reduction tests*, FECRT), y la mejora de las prácticas de manejo ambiental para reducir la carga parasitaria en los potreros (Matthews, 2022). Estas medidas, basadas en un enfoque racional y sostenible, resultan clave para salvaguardar la salud y el bienestar de los potros y, en general, para la sustentabilidad de la industria equina. Con base a todo lo anteriormente mencionado, se obtiene como resultado la necesidad de comprender a fondo las consecuencias clínicas y productivas de dicha parasitosis, así como evaluar críticamente las medidas de manejo actuales resulta fundamental para diseñar intervenciones eficaces que contribuyan al bienestar equino y a la sostenibilidad del sector. Por este motivo, es importante conocer ¿Cuáles son los impactos de *Parascaris equorum* en la salud de los equinos neonatos y adultos, y cuáles son las estrategias más efectivas para su prevención y control?

Metodología de la búsqueda

Este trabajo se desarrolló mediante una revisión narrativa y sistemática de la literatura científica, enfocada en describir los impactos de *Parascaris equorum* en la salud de los equinos neonatos y adultos, y las estrategias actuales de control.

Se consultaron bases de datos como PubMed, ScienceDirect, Scielo, SpringerLink y Google Scholar.

Las palabras clave empleadas fueron: *Parascaris equorum*, equinos, resistencia antihelmíntica, larvas migratorias, potros, anthelmintic resistance, equine parasites. Para mejorar la precisión, se usaron operadores como AND y OR, de la siguiente manera:

("Parascaris equorum" AND "foals")

("equine parasites" AND "anthelmintic resistance")

("gastrointestinal nematodes" AND "ivermectin" AND "horses")

("Parascaris equorum" OR "ascarids" AND "equine control")

Como criterios de inclusión, se seleccionaron artículos publicados entre 2019 y 2025, en idioma inglés o español, que abarcaran de forma directa aspectos clínicos, epidemiológicos o terapéuticos de *Parascaris equorum* en equinos. Se excluyeron trabajos centrados en otras especies animales, artículos duplicados y documentos sin acceso a texto completo.

Finalmente, como resultado del proceso de búsqueda, se identificaron inicialmente 95 artículos científicos en las bases de datos consultadas. Posterior a la revisión de títulos y resúmenes, se excluyeron 25 artículos por no enfocarse en *Parascaris equorum* en equinos, 18 por ser duplicados, y 16 por no contar con acceso al texto completo o no cumplir los criterios de idioma o rango de publicación. Finalmente, 36 artículos cumplieron con todos los criterios de inclusión y fueron seleccionados para el desarrollo y análisis del presente trabajo.

Anatomía digestiva del equino

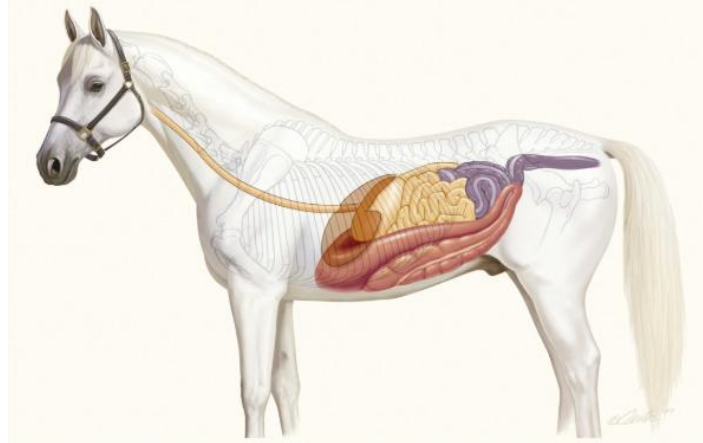


Figura 1 Anatomía Digestiva del equino tomado de: (Cheval, 2016)

El aparato digestivo del equino presenta características anatómicas particulares que condicionan la localización y el impacto de infecciones por *Parascaris equorum*. El tracto digestivo inicia en la cavidad oral, continúa por el esófago y desemboca en el estómago, que es relativamente pequeño en proporción al tamaño corporal del animal (Adolf, et al, 2002) Posteriormente, el intestino delgado, dividido en duodeno, yeyuno e íleon, constituye la principal localización de los parásitos adultos, donde ocasionan obstrucción mecánica, inflamación y alteraciones en la absorción de nutrientes (Bowman, 2011)

El intestino grueso, compuesto por el ciego, colon ventral, colon dorsal y recto, cumple funciones de fermentación microbiana y absorción de agua. Aunque *Parascaris equorum* no se localiza habitualmente en el intestino grueso, este puede verse afectado indirectamente por alteraciones funcionales secundarias a dismotilidad del intestino delgado (Soulsby, 1987)

La vascularización del sistema digestivo equino es extensa, favoreciendo la migración larvaria a través de la circulación portal hacia el hígado, donde las larvas pueden ocasionar lesiones focales durante su desarrollo (Taylor, et al. 2016).

Anatomía Respiratoria

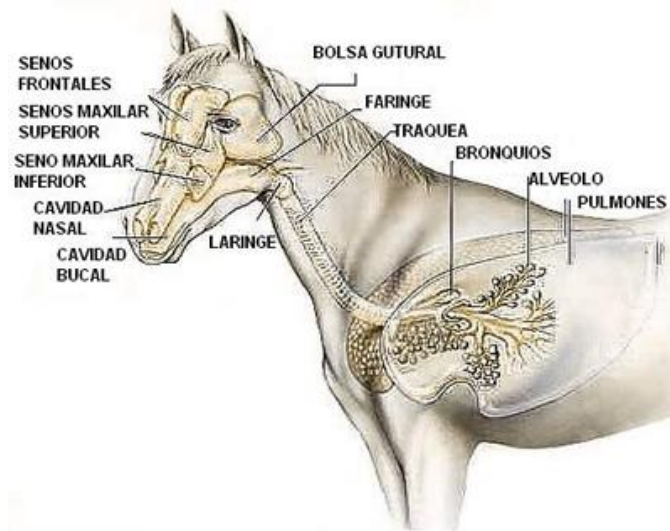


Figura 2 Anatomía respiratoria (TopCavalls, 2015)

El aparato respiratorio del equino está constituido por las vías aéreas superiores (fosas nasales, faringe, laringe, tráquea) y las vías aéreas inferiores (bronquios, bronquiolos y alvéolos), además de los pulmones. Su principal función es el intercambio gaseoso, pero también desempeña un papel inmunológico fundamental en la protección frente a patógenos inhalados (Rush & Mair, 2013)

Durante el ciclo biológico de *Parascaris equorum*, las larvas migran a través de los capilares pulmonares, penetran en el parénquima pulmonar y provocan procesos inflamatorios y hemorragias focales. Posteriormente, ascienden por el árbol bronquial hacia la tráquea, donde son deglutidas nuevamente para completar su ciclo hacia el intestino delgado (Bowman, 2011)

Esta fase pulmonar larvaria puede generar signos clínicos respiratorios en potros jóvenes, tales como tos seca, secreción nasal serosa, disnea leve, o incluso neumonía larvaria en infecciones severas. (Rush & Mair, 2013)

Biología de *Parascaris equorum*

Taxonomía

Nematodo

Orden: Ascarida

Suborden: Ascaridina

Familia: Ascaridae

Género: *Parascaris*

Morfología

Parascaris equorum tiene un ciclo vital directo, es decir, no intervienen hospedadores intermediarios. Las hembras adultas ponen huevos en el intestino delgado del hospedador que se eliminan con las heces. Una sola hembra puede producir hasta 150'000 huevos al día, y hasta 60 millones en un año. (Junquera, 2022)

Los huevos de ascáridos se consideran duraderos para el medio ambiente y siguen siendo infecciosos durante varios años. Sin embargo, la supervivencia depende de la temperatura; Los huevos no toleran temperaturas $> 40^{\circ}\text{C}$ durante más de unos pocos días. Es probable que los huevos permanezcan viables durante el invierno en climas más fríos y sean infecciosos en la siguiente temporada de partos después de que se hayan embrionado y contengan larvas infecciosas. (Nielsen M. , 2024)

Los machos miden 15-28 cm x 3-6 mm, y las hembras 18-50 × 2-2.5 cm. Son de color blanco-amarillento y su cuerpo es flexible (Meana & Rojo, 2010)

Edad

La edad es un factor de confusión importante con respecto a los ascáridos equinos porque la mayoría de las infecciones naturales se eliminan debido a una inmunidad dependiente de la edad alrededor de los 6-8 meses de edad. Por lo tanto, el rango de edad preferido para que los potros infectados naturalmente se inscriban en estudios de eficacia antihelmíntica es de 3 a 6 meses (Nielsen, et al. 2022)

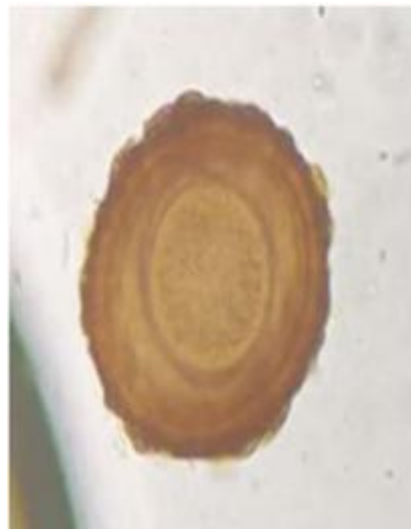

Figura 3 Huevo de *Parascaris equorum* en sedimentación 40X
Tomado de (Olave & Londoño, 2023)

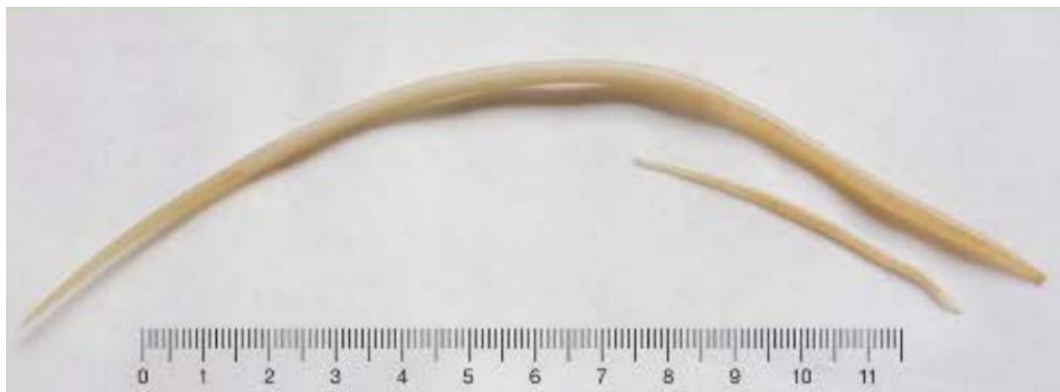

Figura 4 *Parascaris equorum*. Tomado de (Meana Mañes & Rojo Vázquez, 2010)

Ciclo de vida

1. La infección se realiza al ingerir los huevos infectivos con los alimentos o el agua de bebida.
2. Una vez ingeridos, los huevos eclosionan en el intestino del hospedador.
3. Estos huevos eclosionan y las larvas se entierran en la pared del intestino delgado, donde pasan a través de las venas de sangre portal.
4. Las larvas L-II liberadas entran en la circulación portal y se llevan al hígado. Estas larvas migrando a través del hígado dentro de las 24 horas de la infección.
5. A las 48 horas las larvas se hallan en el hígado y en él permanecen varios días.
6. De los 7 a los 14 días post-infección llegan a los pulmones y sufren dos mudas, pasando sucesivamente a larva L-III y a L-IV.
7. y como las larvas L-IV atraviesan los alveolos pulmonares, entran en los bronquiolos y ascienden por el árbol bronquial.
8. Después de la migración en las vías respiratorias, las larvas se escupen, se tragan, vuelven al intestino delgado y se maduran en el duodeno y el yeyuno proximal.
9. La fase migratoria finaliza a las 4 semanas y las larvas, tras una nueva muda, se convierten en quinto estadio larvario precoz L-V o adulto inmaduro.
10. Comenzando después un periodo de crecimiento rápido que dura unas 10- 12 semanas, en el que completan su desarrollo y se hacen fértiles.

Tomado de (Sierra, et all. 2024)

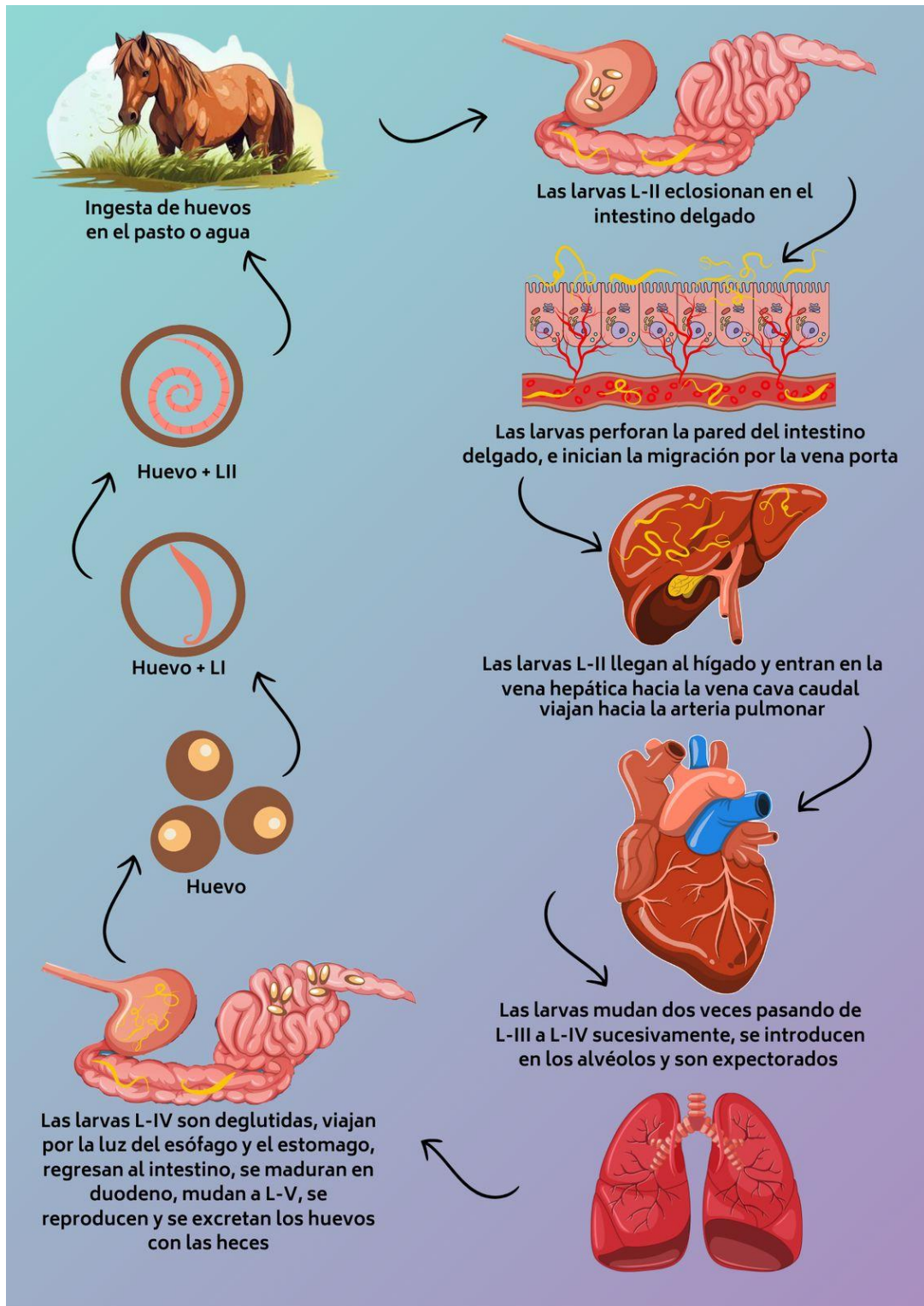


Figura 5 Ciclo de vida de *Parascaris equorum*, creación propia (Indira 2025)

Signos clínicos

Normalmente no se observan signos clínicos. En ocasiones, durante la emigración somática, aparecen manifestaciones clínicas asociadas a las alteraciones pulmonares, pero no durante la emigración hepática. En el pulmón, se producen lesiones hemorrágicas en la mucosa y, en infecciones masivas, puede haber tos, menor ganancia de peso en los jóvenes e infecciones secundarias por bacterias y virus. Durante la fase intestinal (ESCCAP, 2019)

Los animales infectados con *Parascaris* spp. muestran reducción de apetito y mal pelaje pudiendo presentarse cólicos intermitentes y debilidad. En infecciones graves hay cólicos graves, obstrucciones intestinales (i. delgado), perforación intestinal e invaginaciones acompañadas de peritonitis. En la situación epidemiológica europea actual, en los potros y jóvenes, las infecciones suelen ser leves y generalmente subclínicas. Las yeguas pueden ocasionalmente eliminar huevos y son una fuente de infección para los animales jóvenes (ESCCAP, 2019)

Diagnóstico

El diagnóstico de las infecciones por *Parascaris* spp. se apoya en la detección de los huevos (redondos, parduzcos, de unos 100 μm de longitud, de cubieta gruesa) en las heces mediante flotación y/o la detección de pre-adultos o adultos en las deyecciones. Los análisis coprológicos se basan en la detección microscópica de los huevos por flotación tanto por métodos tanto cuali o cuantitativos. Como ocurre en las infecciones por ascáridos en otras especies animales, es imposible correlacionar la carga parasitaria intestinal con el número de huevos eliminados con las heces, por lo que un análisis fecal positivo debe sugerir el tratamiento antihelmíntico. (ESCCAP, 2019)

Para detectar huevos y/o larvas de nematodos y trematodos, se utilizan las técnicas clásicas de flotación y sedimentación (y la combinación de ambos), respectivamente y el examen microscópico

posterior. Recientemente, se han desarrollado métodos o protocolos que mejoran la sensibilidad, p.ej. rebajando el límite de detección. Entre ellos, están las técnicas FLOTAC y mini-FLOTAC, con una sensibilidad de 1 a 5 hpg de estrongilados, respectivamente, y permiten la cuantificación de los huevos excretados en las heces. (ESCCAP, 2019)

Los coprocultivos para obtener L3 de estrongilados se realizan en recipientes que se incuban en estufas a 25–27°C y 80–100% de humedad relativa. Después de 14 días, se pueden identificar – a nivel de género o especie – las L3 por las características morfológicas, con la ayuda de claves de identificación. (ESCCAP, 2019) A su vez, se pueden implementar otras opciones de métodos diagnósticos como la ecografía abdominal y laparotomía exploratoria.

Al momento de realizar la ecografía abdominal, se ubica anatómicamente en asas de intestino delgado (y ocasionalmente colon proximal) y alrededor de la cavidad peritoneal. (Tatz, y otros, 2013)

Un metaanálisis de 2022 destaca el uso de la ultrasonografía para infecciones por helmintos en animales domésticos:

- Los *Parascaris* adultos pueden visualizarse directamente como **estructuras anecoicas o hipoecogénicas tubulares móviles** dentro del intestino delgado durante la ecografía
- Aunque la mayoría de los helmintos no dan sombra acústica, su **movimiento dentro de asas intestinales dilatadas** permite su identificación.
- Se documentan también **signos indirectos**, como dilatación de asas con pared intestinal engrosada (desde mucosa hasta serosa), y posible **líquido libre en cavidad peritoneal** si existe perforación.

Regiones comunes afectadas:

- Asas de intestino delgado: duodeno, yeyuno, íleon proximal.
- Posible extensión al colon proximal.
- Cavidad peritoneal: líquido libre en casos complicados.

Tomado de (Tatz, et all, 2013)

Aunque los estudios recientes se centran en casos emergentes, se conservan hallazgos clínicos clave:

- Durante laparotomía, se observa **impacción masiva** con masas de adultos de *Parascaris* en el **íleon y el yeyuno distales**, bloqueando el tránsito intestinal
- Se reportan **rupturas intestinales** en el borde mesentérico de esas asas, con salida de contenido luminal contaminado hacia la cavidad peritoneal.
- El líquido encontrado en peritoneo es típicamente **serosanguinolento o fecal contaminado**, acompañándose de fibrina y nematodos flotando libremente.
- Además, el peritoneo puede mostrar signos de **peritonitis química o bacteriana** (inflamación, edema, exudado fibrinoso)

Regiones afectadas en laparotomía:

- Yeyuno distal, íleon proximal: sitios de impactación y perforación.
- Cavidad peritoneal abdominopélvica: líquido contaminante y gusanos libres.

(Madison, 2021)

Epidemiológica

Parascaris spp. constituye uno de los nematodos gastrointestinales más prevalentes en potros, afectando principalmente a animales menores de 18 meses debido a la inmadurez de su sistema inmunitario y al ambiente favorable para la transmisión (Nielsen, 2022). La prevalencia global varía según las condiciones de manejo, pero sigue siendo elevada en sistemas extensivos y mixtos donde existe una alta contaminación de los potreros con huevos infectivos. Estos huevos son extremadamente resistentes, capaces de permanecer viables durante años en el entorno, lo que mantiene la presión de infección elevada incluso tras labores de limpieza. En climas templados y fríos, la mayor carga parasitaria suele observarse durante la primavera y el verano, coincidiendo con la temporada de nacimientos y agrupamiento de potros, situación que facilita la transmisión horizontal. Además, la epidemiología de *Parascaris spp.* se ha visto modificada en las últimas décadas debido al surgimiento de resistencias antihelmínticas, especialmente frente a lactonas macrocíclicas como la ivermectina y la moxidectina, lo cual incrementa el riesgo de reinfecciones tras tratamientos ineficaces. (Nielsen,2022)

Efectividad comparada de antihelmínticos

Este documento integra la eficacia global de antihelmínticos y casos clínicos reales reportados entre 2020 y 2025 para brindar un panorama práctico y actualizado sobre el control de *Parascaris equorum* en potros.

Tabla 1 Efectividad comparada en un panorama global basado en casos clínicos.

País	Medicamento	Dosis	Eficacia (FECR)	Conclusiones	Referencia
Argelia	Ivermectina (Ivorol y Eqvalan)	0,8 mg/ml-0,32 mg/kg VO	46-70%	Las dos formulaciones mostraron una eficacia por debajo del 90%	(Mohammed, et all, 2025)
Argelia	Fenbendazol (Funcur)	10 mg/Kg VO	100%	En esta población aún no se desarrolla una resistencia al benzimidazol	(Mohammed, et all, 2025)
Polonia	Ivermectina	VO 200 µg/kg	44 – 97 %, media ~71 %	La variabilidad en eficacia dependió de la edad, sexo y el tipo de granja	(Bernadeta, et all, 2020)
Islandia	Ivermectina	Subcutánea 0.2 – 0.3 mg/kg	0-80,8%	La eficacia baja confirmó una resistencia alta, probablemente surgida de forma independiente	(Martín, et all 2021)
Finlandia	Ivermectina	Oral 200 µg/kg	~52 %	Se observó una resistencia manifiesta, ya que la reducción del recuento de huevos fecales fue muy baja	(Rickards et all, 2021)
Finlandia	Fenbendazol	7,5 mg/Kg VO	>90%	Es una alternativa más segura y eficaz	(Rickards et all, 2021)
Suecia	Pirantel	6.6 mg/Kg VO	52%	Fue el primer reporte documentado de resistencia a pirantel en Suecia	(Thakur & et, 2009)

Conclusiones.

1. La resistencia a ivermectina y moxidectina en potros es una tendencia creciente a nivel mundial. Estudios recientes realizados desde 2020 en países como Argentina, Polonia, Islandia y México confirman una reducción significativa en la eficacia de estos fármacos macrocíclicos, especialmente cuando se utilizan de forma prolongada o sin rotación. Esto subraya la necesidad urgente de ajustar los protocolos de desparasitación para evitar una mayor propagación de cepas resistentes.
2. Fenbendazol y pyrantel pamoato continúan siendo opciones altamente eficaces frente a *Parascaris equorum*, especialmente cuando otros tratamientos fallan. Estos fármacos demostraron una eficacia del 90–100 % en potros que no respondieron a ivermectina, lo cual los posiciona como pilares terapéuticos importantes en los planes de control integrado. Su uso estratégico, junto con prácticas de manejo y monitoreo fecal, es clave para sostener la eficacia antihelmíntica a largo plazo.
3. La infección por *Parascaris equorum* representa un riesgo importante para la salud de los equinos, especialmente en potros jóvenes, en quienes puede ocasionar alteraciones respiratorias, digestivas y complicaciones severas como obstrucción intestinal, peritonitis e incluso la muerte. Los hallazgos de este trabajo evidencian que el impacto del parásito no solo compromete el bienestar animal, sino también el rendimiento zootécnico y económico de los sistemas equinos.
4. En cuanto a las estrategias de prevención y control, se concluye que un enfoque integral que combine el uso racional de antihelmínticos, la rotación estratégica de principios activos, el manejo adecuado de potreros y la implementación de programas de monitoreo fecal, constituye la alternativa más eficaz para reducir la prevalencia y retrasar la aparición de

resistencia. La educación del personal encargado y la vigilancia sanitaria continua son también pilares fundamentales para mantener la eficacia de estas medidas a largo plazo.

Referencias

- Adolf, J., Ainsworth, D., Bain, F., Ball, M., Cable, C., Carlson, G., . . . Edwards, G. B. (2002). *Manual of equinegastroenterology*. W B SAUNDERS.
- Bernadeta, M., Sallé, G., Rocznén, M., Szczepaniak, K., Demkowska, M., & Tomczuk, K. (06 de 06 de 2020). *Acta Veterinaria Scandinavica*. Obtenido de A survey of ivermectin resistance in *Parascaris* species infected foals in south-eastern Poland: <https://actavetscand.biomedcentral.com/articles/10.1186/s13028-020-00526-2>
- Bowman, D. D. (2011). *Georgis' Parasitology for Veterinarians (11th ed.)*. Ithaca, New York: Elsevier.
- Cheval, E. (09 de 03 de 2016). *ECUESTRE*. Obtenido de <https://www.ecuestre.es/app/elles-a-cheval/ecuestre/el-sistema-digestivo-del-caballo-parte-i>
- Cooper, L. G., caffe, G., Cerutti, J., Nielsen, M. K., Anziani, O., & . (20 de 04 de 2020). *PubMed*. Obtenido de Reduced efficacy of ivermectin and moxidectin against *Parascaris* spp. in foals from Argentina: <https://pubmed.ncbi.nlm.nih.gov/32448542/>
- Dwight D, B. (2011). *Georgis Parasitología para Veterinarios*. Ithaca, New york: Elsevier España.
- ESCCAP. (03 de 2019). *Guía para el tratamiento y control de las infecciones por parásitos gastrointestinales de los équidos*. Obtenido de https://www.esccap.es/wp-content/uploads/2020/03/guia8_2020.pdf
- Junquera, P. (3 de 06 de 2022). *Parasitipedia*. Obtenido de https://parasitipedia.net/index.php?option=com_content&view=article&id=3147:parascaris-equorum&catid=212&Itemid=4060
- Leathwick, D. M., & et, a. (2020). *Equine Vet J*. Obtenido de Emerging ivermectin resistance in *Parascaris* spp. on New Zealand Thoroughbred farms.
- Lyons, E., Tolliver, S., & Drudge, J. (2008). *PubMed*. Obtenido de Historical perspective of cyathostomes: prevalence, treatment and control programs: <https://pubmed.ncbi.nlm.nih.gov/10485357/>
- Madison. (14 de 06 de 2021). *Pathology and Ponys*. Obtenido de <https://pathologyandponies.ca/parascaris-equorum/>
- Martin, F., Svansson, V., Eydal, M., Oddsdóttir, C., Ernback, M., Persson, I., & Tydén, E. (02 de 2021). *The journal of parasitology*. Obtenido de First Report of Resistance to Ivermectin in *Parascaris univalens* in Iceland: <https://meridian.allenpress.com/journal-of-parasitology/article/107/1/16/451619/First-Report-of-Resistance-to-Ivermectin-in>
- Matthews, J. B. (2022). *Vet parasitol*. Obtenido de Anthelmintic resistance in equine nematodes.
- Meana Mañes, A., & Rojo Vázquez, F. (2010). *87 Q&A sobre Parasitología equina Libro de preguntas y respuestas*. España: SERVET.

- Mohammed, S. S., Amrane, A., Mokhtaria, K., Belkacem, B., Mustapha, B., Keltoum, B., . . . Amel, M. (06 de 01 de 2025). *Revista científica*. Obtenido de Primer reporte de resistencia a la ivermectina en potros infectados naturales por *Parascaris* spp. en Tiaret, Argelia: <https://produccioncientificaluz.org/index.php/cientifica/article/view/43203/50758>
- Nielsen, M. (12 de 2022). *Vet parasitol*. Obtenido de Resistencia antihelmíntica en nematodos equinos: estado actual y tendencias emergentes: <https://www.sciencedirect.com/science/article/pii/S2211320722000264>
- Nielsen, M. (10 de 2024). *MSD MAnnual veterinario*. Obtenido de Enfermedades resultantes de parásitos gastrointestinales en caballos: <https://www.msdevetmanual.com/digestive-system/gastrointestinal-parasites-of-horses/diseases-resulting-from-gastrointestinal-parasites-in-horses>
- Nielsen, M. K., Reinemeyer, C. R., Donecker, J. M., Leathwick, D. M., Marchiondo, A. A., & Kaplan, R. M. (30 de 07 de 2010). *PubMed*. Obtenido de Anthelmintic resistance in equine parasites--current evidence and knowledge gaps: <https://pubmed.ncbi.nlm.nih.gov/24433852/>
- Nielsen, M., & Reinemeyer, C. (2012). *Handbook of Equine Parasite Control (second edition)*. USA: Wiley Blackwell.
- Nielsen, M., Samson-Himmelstjerna, G., Kuzmina, T., Van Doorn, D., Meana, A., Rehbein, S., . . . (03 de 2022). *Parasitologia Veterinaria*. Obtenido de Asociación Mundial para el Avance de la Parasitología Veterinaria (WAAVP): Tercera edición de la guía para evaluar la eficacia de los antihelmínticos equinos: <https://www.sciencedirect.com/science/article/pii/S0304401722000309?via%3Dihub>
- Olave, E., & Londoño, V. (2023). Obtenido de <file:///C:/Users/indyt/Downloads/PosterPROYECTOEUQUINOSSANROQUEYCARACOLI.pdf>
- Peregrine, A., Molento, M., ., Kaplan, R., ., Nielsen, M., & . (17 de 03 de 2014). *Vet parasitol*. Obtenido de Anthelmintic resistance in important parasites of horses: Does it really matter: <https://www.sciencedirect.com/science/article/abs/pii/S0304401714000119>
- Rickards, K., & Toribio, R. (06 de 08 de 2021). *BEVA*. Obtenido de Clinical insights: Recent advances in donkey medicine and welfare: <https://beva.onlinelibrary.wiley.com/doi/10.1111/evj.13471>
- Rush, B., & Mair, T. (2013). *Equine respiratory diseases*. In *Equine Internal Medicine 3rd*. Blackwell.
- Sazmand, A., Yavari, M., Babaei, M., Nourian, A., Otranto, D., & . (01 de 02 de 2023). *Veterinary Medicine and Science*. Obtenido de Biliary parascariosis in a foal: <https://onlinelibrary.wiley.com/doi/full/10.1002/vms3.1087>
- Schougaard, H., & Nielsen, M. (2021). *Veterinary parasitology*. Obtenido de Equine *Parascaris* spp. infections: update on biology, pathology and control.
- Sierra, F., Hernandez, A., & Madrigal, Y. (11 de 05 de 2024). *Slideshare*. Obtenido de <https://es.slideshare.net/slideshow/ciclos-biologicos-de-parascaris-equorum-y-ascaris-suum/268072627#7>

Soulsby, J. L. (1987). *Helminths, Arthropods and Protozoa of Domesticated Animals, 7th Edition*.

Tatz, A. J., Segev, G., Steinman, A., Berlin, D., Milgram, J., & Kelmer, G. (2013). *MadBarn*. Obtenido de Surgical treatment for acute small intestinal obstruction caused by *Parascaris equorum* infection in 15 horses (2002-2011).: <https://madbarn.com/research/surgical-treatment-for-acute-small-intestinal-obstruction-caused-by-parascaris-equorum-infection-in-15-horses-2002-2011/>

Taylor, M. A., Coop, R. L., & Wall, R. L. (2016). *Veterinary Parasitology (4th ed.)*. WILEY Blackwell.

Thakur, D., & et, a. (2009). *Pub Med*. Obtenido de PH sensitive Cds-iron oxide fluorescent-magnetic nanocomposites: <https://pubmed.ncbi.nlm.nih.gov/19880981/>

TopCavalls. (15 de 04 de 2015). Obtenido de <https://topcavalls.com/sistema-respiratorio-del-caballo/>

Tyden, E., & Et, a. (2021). *Parasites & Vectors*. Obtenido de *Parascaris univalens* egg reappearance and ivermectin resistance on Swedish stud farms.